Aus der Universitäts-Frauenklinik Marburg-Lahn
(Direktor: Geheimrat Prof. Dr. E. Kehrer)

Ueber die geburtshilfliche Bedeutung congenitaler Halstumoren mit besonderer Berücksichtigung eines Teratoms

(mit 3 Abbildungen)

Inaugural-Dissertation

zur Erlangung der Doktorwürde in der gesamten Medizin der Hohen Medizinischen Fakultät der Philipps-Universität zu Marburg

vorgelegt von

Wilhelm Nattkemper

aus Bochum

Marburg-Lahn 1937

Universitäts-Buchdruckerei Joh. Aug. Koch (Dr. C. Hitzeroth)

Angenommen von der Medizinischen Fakultät Marburg
am 25. Juni 1937.

Gedruckt mit Genehmigung der Medizinischen Fakultät

Referent: Prof. Dr. Neumann

Korreferent: Geheimrat Professor Dr. Kehrer

R. UNIV.
BIBLIOTHEEK
LEIDEN

Meinen lieben Eltern!

Die Lehre von den congenitalen Mißbildungen ist zweifelsohne von hohen wissenschaftlichen Interessen. Aber ihre Bedeutung erschöpft sich hierin nicht. Vielmehr ist gerade die Kenntnis der congenitalen Mißbildungen fast für jedes Fach der Medizin auch von außerordentlicher praktischer Wichtigkeit.

Ich erinnere an die angeborenen Stenosen des Darmkanals, die, wenn sie hochgradig sind, sogar unbedingt den operativen Eingriff des Chirurgen verlangen. Hier handelt es sich um einen eminent wichtigen Einriff, weil anders das Leben des Neugeborenen nicht erhalten werden kann.

Es gibt eine ganze Reihe von Mißbildungen, die überhaupt nicht das extrauterine Leben in lebenswichtiger Weise gefährden, die dennoch, sei es zur Verbesserung der Funktionstüchtigkeit, sei es aus kosmetischen Rücksichten, der ärztlichen Behandlung bedürfen.

Es ließen sich noch eine stattliche Anzahl von Mißbildungen sowohl für die Chirurgie, als auch für die innere Klinik, wie für die Spezialdisziplinen der Medizin, Hals-, Nasen-, Ohren-. Augen-, Haut- und Nervenklinik aufzählen, die von großer praktischer Bedeutung sind.

In der praktischen Geburtshilfe interessieren vor allem solche Mißbildungen, die zu diagnostischen Schwierigkeiten oder zu Komplikationen während der Schwangerschaft oder Geburt führen. Je nach Art der Lage oder Größe der Mißbildung kann sie zu allen Graden der Komplikation, von den kleinsten bis zu den größten führen und den Tod des Kindes, der Mutter oder gar beider verursachen.

Deshalb geben kindliche Mißbildungen, wenn auch nicht immer, aber doch öfter die Indikation zum tatkräftigen Eingreifen des Geburtshelfers, mitunter sogar unter Aufgabe des kindlichen Lebens allein zur Rettung der Mutter. Ein in der Marburger Universitätsklinik vorgekommener Fall eines Teratoms am kindlichen Halse (an sich ein seltenes Vorkommnis) gibt mir Veranlassung die geburtshilfliche Bedeutung von tumorartigen Mißbildungen am Halse eines Neugeborenen einer Prüfung zu unterziehen.

Viele derartige Tumoren haben ja keinen gefahrbringenden Einfluß auf den Geburtsvorgang, aber doch gibt es in der Literatur Fälle, die den Geburtsverlauf weitgehendst komplizierten.

Die zahlenmäßig am häufigsten vorkommende Mißbildung am Halse eines Neugeborenen, die zu geburtshilflichen Komplikationen führten, ist die Struma congenita. Ich sehe dabei ab von den Strumen, die durch Hyperämie und dadurch bedingtem Ödem entstanden sind, was meist rasch abklingende und fast stets harmlose Erscheinungen sind.

Welche Bedeutung dieser Hyperämie schon zugelegt wurde, beweist am klarsten die Meinung Koffers[22]), der die Entstehung der Strumen bei Neugeborenen lediglich für eine durch den Geburtsakt entstandene Hyperämie hielt. Diese Meinung ist sicherlich nicht richtig. Durch den Nachweis einer wirklichen Vermehrung der spezifischen Elemente der Schilddrüse ist das Vorhandensein einer echten congenitalen Struma beim Neugeborenen erbracht.

In der Dissertation von Rudolf Seikel über kindliche Mißbildungen an der Universitäts-Frauenklinik Marburg von 1911 bis 1918 finden wir unter 4547 Neugeborenen, 17 Fälle von Struma congenita, wovon 4mal die Struma zu pathologischen Kindslagen und Einstellungen führte und ärztliche Geburtshilfe erforderte. (1mal Fußlage, Veit-Smellie; 1mal Querlage, Wendung und Extraktion; 1mal Vorderhauptslage, Zange; 1mal Gesichtslage, Wendung und Extraktion).

Eine andere Art von tumorartiger Mißbildung am Halse eines Neugeborenen ist das Hygroma colli cystica, eine cystische Erweiterung der Lymphgefäße. Haim Budweis[14]) veröffentlicht einen solchen Fall:

Eine 26jährige III Para (die beiden vorausgegangenen Geburten waren komplikationslos verlaufen) wurde nach mißlungener Zange, nach vergeblichen Versuchen durch Kranioklasie die Geburt zu beenden und nachdem bereits ein Arm ausgerissen war, in die Klinik eingewiesen. In der Klinik wurde als Geburtshindernis eine kindskopfgroße Cyste am Halse des Kindes durch vaginale Untersuchung festgestellt. Die multilokuläre Cyste, Hygroma colli cystica, wurde mittels Kugelzange aufgerissen und nach Abfließen des Cysteninhaltes konnte die Geburt verhältnismäßig schnell beendet werden.

Es wird auch von Jiams Frank[19]) ein Fall von schwerer Geburt „infolge eines cystischen Hygroms" der Pectoralisgegend beschrieben.

Eine 19jährige farbige I Para litt wenige Wochen vor der Entbindung an Nycturie, Ödemen, Übelkeit, häufige vorübergehende Erblindung, starke Albuminurie und erhöhtem Blutdruck. Der halbcomatöse Zustand und der schlechte Puls zwangen zur Beendigung der Geburt. Nach mehrmaligen vergeblichen Zangenversuchen gelang die Entwickelung des Kopfes. Die Schulterlösung und die Entwickelung des Rumpfes machten Schwierigkeiten, bedingt durch eine ungewöhnlich große, cystische Geschwulst, die den Eindruck eines Hämatoms machte, solange der Fetus noch im Uterus war. Erst die vollständige Zer-

stückelung ermöglichte die Geburt und klärte über den Grad der Tokostase auf. Es handelte sich um eine multilokuläre Cyste, Hygroma cystica der Pectoralisgegend, die den Pectoralis major, den Deltoideus und die anderen Muskeln der Gegend des linken Schultergelenkes mit in ihren Bereich zog. Mikroskopisch zeigte der äußere Rand fibröses Gewebe, der innere dagegen endotheliale Auskleidung.

Vor der Veröffentlichung des letzten Falles sind 91 cystische meist congenitale Hygrome beschrieben. Über die geburtshilfliche Bedeutung habe ich in der letzten Literatur sonst nichts gefunden. (Literaturangabe: Eine schwere Geburt infolge eines cystischen Hygroms des Halses. Americ. Journ. of obstetric. and Gynaecol. Bd. 6, 1923. Ref. Berichte der Geburtshilfe und Gynaekologie Bd. 3, 1924).

Die beiden Fälle zeigen, daß es neben vielen völlig komplikationslos verlaufenden Geburten dieser Art, doch auch vereinzelt solche gibt, deren Geburtsverlauf außerordentlich kompliziert werden kann. Zwischen diesen beiden Extremen gibt es alle Übergänge.

Ein besonderes Interesse auch vom geburtshilflichen Standpunkt gebührt den Teratomen.

Ein interessanter Fall wurde im Jahre 1933 an der Marburger Universitäts-Frauenklinik beobachtet.

Es handelte sich um eine 20jährige I Para M. W. aus Netphen bei Siegen. Von Beruf war M. W. Haushälterin. Ihre Mutter war tot, die Todesursache konnte nicht angegeben werden. Anamnestisch waren keine Besonderheiten festzustellen. Venerische Erkrankungen, sowie Zwillingsgeburten in der Familie wurden negiert. Sie selbst war nie ernstlich krank. Menarche mit 17 Jahren, die Menses waren bis zur Konzeption immer regelmäßig, alle 28 Tage, 4 Tage lang, von normaler Stärke und ohne Beschwerden. Keine Fehlgeburten.

Die letzte normale Periode war vom 18.—21. August 1932, als vermutlicher Empfängnistag wurde der 8. oder 12. September angegeben, die ersten Kindsbewegungen am 15. Januar gespürt.

M. W. wurde am 13. 2. 33 als Hausgravida in der Marburger Universitäts-Frauenklinik aufgenommen. Bei der Aufnahme wurde folgender Befund erhoben: 154 cm große und 54,8 kg schwere Frau von gesundem Aussehen. Es ließ sich kein pathologischer Organbefund erheben. Im Urin kein Eiweiß oder Zucker. Der Blutdruck betrug nach R. R. 110 mmHg. Größter Leibesumfang 86 cm. Der Fundus uteri stand 1 Querfinger oberhalb des Nabels. Einzelheiten waren noch nicht zu tasten. Die kindlichen Herztöne waren rechts unterhalb des Nabels. Das Becken zeigte normale Maße: Dist. spin. 22 cm, Dist. crist. 25 cm, Dist. intertroch. 30 cm, conj. ext. 19,5 cm. DieMichaelis'sche Raute war normal geformt, der Schambogenwinkel ca. 1 R, das Kreuzbein war abgeknickt, das Steißbein federte. Der Sitzbeinstachel war kaum einspringend.

Diagnose: Graviditas mens. 6—7.

Die Hausschwangere wurde am 28. 2. 33 unentbunden entlassen.

Nach weiterem komplikationslosem Schwangerschaftsverlauf kam die Schwangere am 17. 5. 33 erneut zur poliklinischen Untersuchung. Der Leib war stark ausgedehnt, größter Umfang 106 cm, der kindliche Kopf stand über dem Becken, erschien nicht groß und ballotierte. Die kindlichen Herztöne waren links unterhalb des Nabels nur sehr leise zu hören. Wegen des starken Leibes bestand Verdacht auf Gemelli, jedoch wurde durch eine Röntgenaufnahme dieser Verdacht behoben.

Am 22. 5. 33 um 17.25 Uhr kam die Schwangere mit schwachen Wehen zur Aufnahme. Der Kopf stand sehr hoch, war beweglich, die Blase prall. Der Muttermund war 2—3markstückgroß, rigide. Es bestand offenbar kein Mißverhältnis zwischen kindlichem Kopf und mütterlichem Becken, jedoch sehr viel Fruchtwasser und daher waren keine kindlichen Einzelheiten zu tasten. Bis zum 23. 5. pro 1/4 Stunde 2—3 mäßig starke Wehen. Die Schwangere hat öfters erbrochen. Temperatur, Puls und Blutdruck zeigten normale Werte.

23. 5. 33, 9.36 Uhr Blasensprung, nachdem seit einer Stunde die Wehen etwas stärker geworden waren, 3 pro 1/4 Stunde, 1000 ccm (gemessen) helles Fruchtwasser floß ab; sofortige rektale Untersuchung ergab: Leitstelle in der Spinalgegend; Pfeilnaht zwischen querem und ersten Schrägdurchmesser, links vorne dicht neben der Leitstelle tastete man die große Fontanelle. Es handelte sich demnach um eine 2. Vorderhauptslage. Muttermund 5markstückgroß. Der Leibesumfang hatte nach dem Blasensprung erheblich abgenommen, er maß jetzt 90 cm.

11 Uhr rektale Untersuchung ergab sicher, daß die große Fontanelle links vorne, die Leitstelle in der Spinallinie stand. Immer noch reichlicher Abgang von Fruchtwasser. Wehen häufiger und länger, 5 pro 1/4 Stunde von 20 Sekunden Dauer.

Bei weiterer genauer Beobachtung und nachdem reichlich Fruchtwasser abgeflossen war, bemerkte man während der Wehen links über der Symphyse einen Tumor, der durch eine Furche, die dem Kontraktionsring ähnlich sah, vom Uterus-corpus abgehoben war. Der Tumor fühlte sich derb an, war nicht schmerzhaft und nicht druckempfindlich, seine Größe und Lage noch nicht ganz genau zu bestimmen. Um eine prall gefüllte Blase auszuschließen, wurde katheterisiert, es entleerten sich nur einige ccm klaren Urins. Sofort wurde an die Möglichkeit einer kindlichen Mißbildung gedacht, die Kreißende genauestens beobachtet, um beim Höhersteigen der Furche, cranialwärts, was für einen Kontraktionsring sprechen würde, einer evtl. drohenden Uterusruptur vorzubeugen. Wenn die Aussicht, daß durch Lagerung die kleine Fontanelle und das Hinterhaupt sich vielleicht doch noch symphysenwärts einstellen würden, auch nur gering war, so wollte man sie doch nicht unversucht lassen. Die Kreißende wurde auf die linke Seite gelagert, der gewünschte Erfolg blieb aus.

Um 13.50 Uhr ging etwas Mekonium ab, die Herztöne blieben aber regelmäßig. Die Temperatur betrug 37 Grad.

Da gegen 15 Uhr die Wehen nachließen, 1—2 pro 1/4 Stunde wurde mit Wehenmitteln nachgeholfen, auf die der Uterus gut ansprach. Die Wehen wurden länger und häufiger, 4—5 pro 1/4 Stunde, von 40 Sekunden Dauer. Die kindlichen Herztöne blieben regelmäßig und gut. Ein Höhersteigen der kontraktionsringähnlichen Furche war nicht zu beobachten. Man hatte im Gegenteil den Eindruck, als ob der Tumor etwas tiefer gerückt sei. Die Kreißende preßte, jedoch ohne Erfolg.

17.15 Uhr war der Muttermund vollständig, die Pfeilnaht im ersten Schrägdurchmesser, der Kopf in der Wehe fest auf dem Beckenboden, die kindlichen Herztöne regelmäßig und gut. Die Temperatur der Kreißenden war auf 37,9 Grad gestiegen, der mütterliche Puls zeigte eine Frequenz von 96 pro Minute.

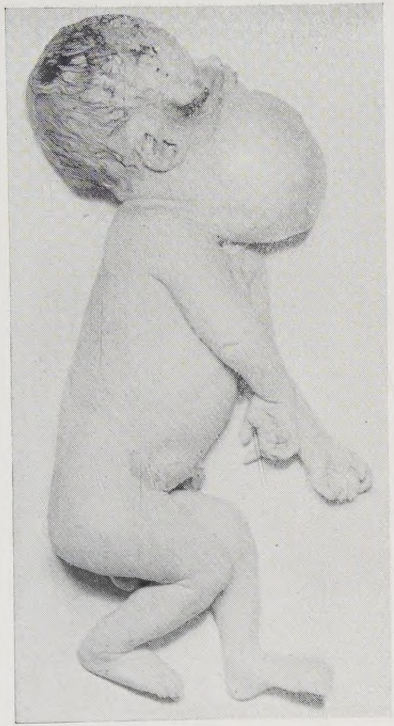

Abb. 1

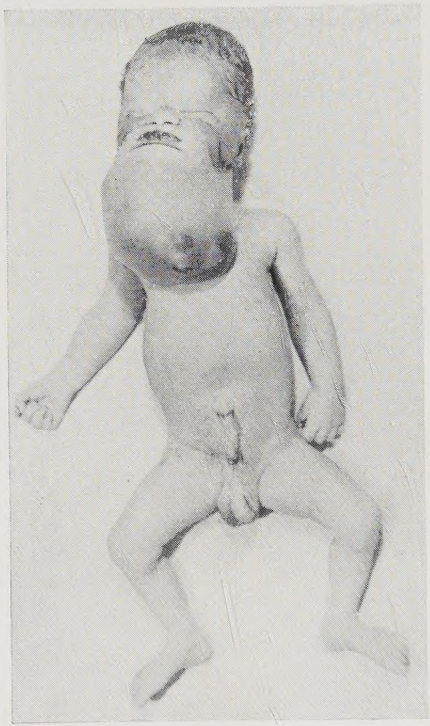

Abb. 2

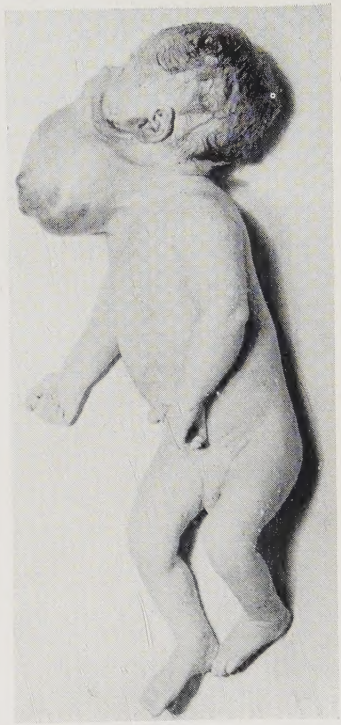

Abb. 3

Digitized by the Internet Archive
in 2026

https://archive.org/details/IA41554427_0088

17.40 Uhr wieder intramuskuläre Hypophysin-Injektionen, da die Wehen erneut nachgelassen hatten.

17.45 Uhr die kindlichen Herztöne waren auf 90—96 pro Minute gesunken, ein Fortschritt in der Geburt war in den ersten Stunden nicht mehr zu verzeichnen und auch das Pressen hatte keinen Erfolg mehr. Wegen der schlechten kindlichen Herztöne, der steigenden Temperatur bei der Schwangeren, Mekoniumabgang und wegen des Geburtsstillstandes wurde beschlossen, die Geburt durch einen Forceps zu beendigen.

Nach vorheriger gründlicher Desinfektion wurde zunächst vaginal untersucht. Der Muttermund war vollständig, die Leitstelle, die sich gleich hinter dem hinteren stumpfen Winkel der großen Fontanelle befand, stand $1^1/_2$ Querfinger oberhalb des Beckenbodens.

Nunmehr wurde die Zange nach den Regeln der II. Vorderhauptslage mittelhoher Schrägstand angelegt. Die Einführung des linken Zangenlöffels machte zunächst Schwierigkeiten, gelang aber schließlich doch. Nachdem man sich überzeugt hatte, daß die Zange vorschriftsmäßig lag, Extraktion des Kindes. Die Entwickelung des Kopfes war nur unter größter Kraftanstrengung möglich. Obwohl vorher eine tiefe linksseitige Episiotomie angelegt war, kam es dennoch beim Heben der Zangengriffe zu einem tiefen zentralen Dammriß.

Die Entwicklung des Kindes brachte einen etwa mannsfaustgroßen Tumor, der an der Vorderseite des kindlichen Halses gelegen war, zu Tage. Das Kind, ein reifer Knabe, zeigte deutlichen Herzschlag, der unregelmäßig und verlangsamt war. Er war stark cyanotisch, ließ sich trotz Hautreizen nicht zum Atmen bringen und starb kurz nach der Geburt.

Die Nachgeburtsperiode verlief normal. Das Befinden der Pat. nach der Geburt war gut. Im Wochenbett bekam die Pat. eine doppelseitige Bronchitis und beide Wunden, Episiotomie und Dammriß, wurden dehiscent.

Wenn wir rückschauend die Geburt dieses Kindes betrachten, so müssen wir feststellen, daß die Geburt durch den Tumor und die Vorderhauptslage kompliziert wurde.

Eine Einstellung des Kopfes in Flexionslage war bei der Größe des Tumors gar nicht möglich, so daß schon von vornherein bei Schädellage die Einstellung des Kindes in Deflexionslage erfolgen mußte. Die Geburt des Kindes in Deflexionslage ging nur solange voran, bis der Tumor sich mit seinem unteren Teil fest im Scheidenrohr eingekeilt hatte und der obere Teil hinter der Symphyse hakte. Die natürlichen Kräfte der Mutter reichten nun nicht mehr aus, um das Kind zur Welt zu bringen. Mit der Zange wurde infolge der größeren Kräfte des Operateurs die Geburt beendigt. Daß dieser Forceps im Verhältnis zu anderen besondere Kraftanstrengung des Operateurs bedurfte, erübrigt sich bei der Größe des Tumors zu erwähnen. Es ist vielmehr erstaunlich, daß die Geburt überhaupt durch Zangenentbindung beendigt werden konnte, und daß hier nicht die Zerstückelung die einzige Geburtsmöglichkeit abgab.

Man wird, wenn man das Geburtsobjekt betrachtet, epikritisch zweifelsohne die Frage aufwerfen müssen, warum die Geburt nicht

durch Zerstückelung des Kindes unter Schonung der Mutter beendigt worden ist. Hierzu ist zu sagen, daß im Anfang die Differentialdiagnose zwischen einer kindlichen Mißbildung und dem Kontraktionsring durchaus nicht einfach war. Das Röntgenbild gab darüber überhaupt keine Auskunft. Wenn man bei der Röntgenaufnahme den Tumor womöglich als den 2. Kopf eines Thorakopagus erkannt hätte, oder wenn die Anschwellung auch nur sonst in irgendeiner Weise einen Schatten geworfen hätte, so wäre es wohl klar, daß die Geburt auf eine gänzlich andere Art und Weise beendet worden wäre. Hier konnte es immer noch ein Myom sein, oder wenn man schon von einem Weichteiltumor des kindlichen Halses oder des kindlichen Thorax fest überzeugt war, so konnte es sich immerhin noch um eine sonstige Anschwellung, beispielsweise um ein verhältnismäßig günstig sitzendes größeres Angiom handeln. Diese ergeben sehr häufig bei frühzeitiger Operation gute Resultate.

Einen solchen Fall konnte ich kürzlich auf der geburtshilflichen Abteilung der Augusta-Krankenanstalt in Bochum (leitender Arzt Dr. Isbruch) beobachten.

Eine 26jährige I Para wurde am 21. 1. 36 zur Geburt in der Augusta-Krankenanstalt aufgenommen. Pat. gab an, seit 2.45 Uhr Wehen zu haben. Der Geburtsverlauf war vollkommen normal, um 22 Uhr sprang die Fruchtblase und um 22.30 Uhr hat die Pat. ein 3100 g schweres und 50 cm langes lebensfrisches Mädchen spontan geboren. An der linken Halsteite des Neugeborenen fand sich ein prall-elastischer Tumor von der Größe einer kleinen Frauenfaust, der am Warzenfortsatz begann und fast bis zum Schlüsselbein reichte.

Dieses Kind wurde am 28. 2. 36 von Prof. Bürkle de la Camp (Chefarzt im Bergmannsheil Bochum) operiert und der Tumor teils stumpf, teils mit dem Schnittbrenner exstirpiert. Dabei zeigte sich, daß der Tumor sehr gefährlich saß, die Halsmuskulatur war durch breite Tumorzapfen, die zwischen die Muskeln hineinwucherten, weitgehend zerstört. Drei von diesen Zapfen reichten bis zur Halswirbelsäule. so daß beim Auspräparieren die Nerven sichtbar wurden. Das Kind hat die Operation gut überstanden. Die mikroskopische Untersuchung des Tumors durch Herrn Dr. di Biasi (Prosektor am Bergmannsheil) ergab ein cavernöses Lymphangiom. Die letzte Untersuchung des Kindes am 30. 9. 36 ergab eine reizlose Operationsnarbe, kein Recidiv.

Wenn es sonst auch unter rückschauender Betrachtung als bedauerlich bezeichnet werden muß, daß die Geburt diesen Verlauf nahm, so ist es doch durchaus erklärlich, daß der Geburtshelfer zunächst einmal alles im Interesse des Kindes tat. Dies ist umsomehr zu verstehen, als der Kopf ja schon verhältnismäßig recht tief getreten war, und deshalb zunächst angenommen werden mußte, daß die Operation technisch nicht allzu schwierig werden würde.

Wie ich schon erwähnte, war die Ursache für die Geburtserschwernis ein frauenfaustgroßer, die Vorderseite des kindlichen Halses einnehmender Tumor. Er zeigte teils derbe, teils cystische Konsistenz und höckerige Beschaffenheit.

Der Tumor ließ zunächst an eine Struma congenita pergmagna und außerdem an ein multilokuläres Hygroma colli cystica denken. Das ganze Neugeborene wurde in sagittalem Medianschnitt eröffnet und wird zu Demonstrationszwecken in der Marburger Universitäts-Frauenklinik aufbewahrt.

Es handelte sich größtenteils um einen derben Tumor, in dem man außerdem mit Blut gefüllte cystische Hohlräume fand. Die Trachea und der Oesophagus waren dorsoventral vollkommen komprimiert, so daß das Kind an dieser Kompressionsstenose ersticken mußte. Die blutgefüllten Cysten waren als eine Stauungserscheinung mit ihr folgender Hyperämie anzusprechen. Ich glaube nicht, daß die Hyperämie in diesem Falle eine erhebliche Rolle quoad vitam des Neugeborenen gespielt hat, sondern halte sie vielmehr für eine sekundäre Erscheinung des Tumors, bedingt durch seine Lokalisation und die pathologische Kindslage. Die Hyperämie ist insofern von Wichtigkeit als in der Literatur, wenn auch selten, so doch Fälle beschrieben sind, die zum Exitus des Neugeborenen führten.

Die mikroskopische Untersuchung eines keilförmigen Excisionsstückes aus dem Tumor ergab, daß es sich weder um eine Struma, noch um ein Hygroma colli cystica handelte, sondern um ein T e r a t o m.

Unter der normalen Haut mit ihren Anhangsgebilden (Haarbälge, Talgdrüsen und subkutanes Fettgewebe) fand sich zum größten Teil lockeres Bindegewebe mit cystischen blutangefüllten Hohlräumen. An einigen Stellen fanden sich spindelförmig angeordnete Bindegewebsbündel und reichlich, fast zapfenförmig angeordnete Knorpelstreifen. Viele Knorpelzapfen machten noch einen sehr jungen Eindruck, manche Stellen sehen jedoch schön gereift aus. Auch Stellen mit gut sichtbarer Ossifikation fehlten nicht. Neben den Knorpeln fand ich Hohlräume mit papillärer Auskleidung, an einzelnen Stellen wie Endothel aussehend, außerdem echte Knochen, sowie zahlreiche Drüsenschläuche und mit Talg gefüllte Hohlräume mit Plattenepithelauskleidung. Das sonst so häufig vorkommende Nervengewebe habe ich allerdings nicht finden können. Das Bindegewebe war zum größten Teil blutig imbibiert, eine Folge der Stauungserscheinungen.

Es handelt sich infolgedessen um ein T e r a t o m, in dem allerdings keine regelrechten Organteile gefunden wurden.

Pathologisch-anatomisch ist das T e r a t o m ganz anderer Ätiologie als die Struma congenita und das Hygroma colli cystica.

In ihrer Lage und ihrer äußeren Beschaffenheit, sowie vor allem für den Geburtsverlauf sind alle jedoch weitgehendst gleich zu stellen und vermögen theoretisch so gut wie praktisch dieselben Geburtskomplikationen hervorzurufen.

Während es sich bei der Struma congenita und bei dem Hygroma colli cystica um Entartungen des Gewebes handelt, sei es Hypertrophie oder Hyperplasie des Schilddrüsengewebes oder sei es eine cystische Degeneration der Lymphgefäße, ist die Ätiologie der Teratome durchaus noch nicht geklärt. Die verschiedensten Theorien sind im Laufe der Zeit aufgetreten. Das Studium der Teratome wuchs zur besonderen Bedeutung, als man für die Genese der meisten Neoplasmen die embryonale Keimausschaltung annahm.

Ich habe damit die von Marchand-Bonnet aufgestellte Blastomeren-Theorie bereits angedeutet. Sie ist von allen Theorien die, die am meisten Anerkennung gefunden hat und findet ihre Grundlage darin, daß man eine Keimversprengung im früheren Embryonalleben annimmt. In einer Zeit, wo die Differenzierung der Zellen noch nicht stattgefunden hat — Morula und Blastulastadium — ihnen also die Multipotenz noch erhalten ist, und die versprengten Keime noch imstande sind, Derivate aller 3 Keimblätter, mindestens aber von 2, oft sogar Organteile oder ganze Organe zu bilden. Der histologische Befund ist ein reichhaltiger und sehr oft beschriebener. Man kann mit Recht nach Rindfleisch von einem histologischen Potpourri sprechen. Im bunten Durcheinander und den verschiedensten Graden der Differenzierung kann man alle Gewebsarten finden, die dem normalen menschlichen Körper eigen sind. Eine Ausnahme bildet das Nierengewebe, das ich bei der Durchsicht der mir zugänglichen Literatur in keinem einzigen histologischen Befund eines solchen Tumors fand.

Schwalbe[26]) entschied sich für die Definition des Teratoms dahingehend, daß er alle Tumoren als Teratome bezeichnete, die aus Derivaten zweier oder dreier Keimblätter bestehen.

Boucher spricht 1868 von Einsprengung von Knorpelgewebe in eine Struma, Vonwiller[33]) 1881 und Burghagen[7]) 1888 beschrieben einen gleichen Fall. Billig[4]) 1892 eine Mischform von Struma cystica und colloides mit Knorpel- und Knochengewebsstrukturen, 1896 beschrieb Schayer[25]) einen Fall, dessen mikroskopischer Befund gehöhlte Epithelzapfen und Cysten zeigte, zwischen die Knorpelgewebe eingelagert war. Ebenso wurde 1902 von Dentler[9]) ein angeborener Kropf untersucht, er stellte ein Cysto-Adeno-Sarkom fest.

A. Feßler[12]) veröffentlicht 1924 einen Fall von teratoider Geschwulst am Halse eines Neugeborenen, der dem hier beschriebenen sehr ähnlich ist, dessen Geburtsverlauf aber komplikationslos war und dessen Wiedergabe ich nicht unterlassen möchte.

An der Vorderseite des Halses eines neugeborenen Kindes fand sich ein über mannsfaustgroßer, solider, intrauterin entwickelter Tumor, der keinerlei unmittelbare Beziehungen zu seiner Nachbarschaft besaß und durch Kapsel gut abgegrenzt war. An dem Aufbau dieses Tumors beteiligten sich mesenchymale und epitheliale Elemente. Die Hauptmasse des Tumors bestand aus einem embryonalen ungemein lockeren und zellreichen Bindegewebe. Allenthalben zeigte dieses lockere Gewebe die Neigung sich zu einem dichteren Bindegewebe zu differenzieren. In diese bindegewebige Substanz waren, meist zu kleineren Gruppen vereinigt, verschieden große Knorpelinseln eingesprengt. Auch der Knorpel zeigte durch seinen Zellreichtum noch eine frühe Entwickelunsstufe. In bedeutend geringerer Zahl fanden sich in dieser Grundsubstanz außerdem noch Gebilde eingelagert, die aus epithelialen Zellen bestanden. Es waren enge, meist mit einem runden, teilweise auch mit einem unregelmäßig gezackten Querschnitt versehene Schläuche, die einzeln oder zu kleinen Komplexen vereint lagen.

Wie gesagt geht die Ansicht der Ätiologie der Teratome dahin, daß es sich um polyvalente, versprengte Keime handelt. Möglicherweise steht dieser Keim mit den Kiemenspalten oder dem Ductus thyreoglossus in Verbindung. Wetzel[21]) hat im Jahre 1895 ein in dem Pathologischen Institut zu Gießen beobachtetes Halsteratom beschrieben. Er hat im ganzen 13 zusammengestellt und Kiemura Kunizo hat noch eins hinzugefügt. Wetzel hat sich auch mit der Invasionspforte der Halsteratome beschäftigt und kam zu dem Schluß, daß eine Entscheidung darüber nicht möglich sei, bevor man nichts Genaueres über die Beziehungen dieser Teratome zu den Gefäßen und Nerven des Halses wisse. Da die Teratome des Halses exquisit median gelegene Gebilde sind, so dürften die Kiemenfurchen als Invasionspforten für den eiwertigen Keim gar nicht in Frage kommen. Da ferner die Schilddrüse bei allen Teratomen des Halses in der Geschwulstkapsel oder außerhalb an der Geschwulstkapsel gelegen ist, so ist sie auch sicherlich mit ihr in Verbindung zu bringen. Entwickelungsgeschichtlich stammt die Schilddrüse vom Epithel der Schlundtasche, während uns viele Halsfisteln den Weg der direkten Kommunikation mit den Kiemenfurchen lehren. Wenn also die Kiementaschen als Invasionspforte für den versprengten Keim in Betracht kämen, müßten die Halsteratome ihre Lokalisation seitlich am Halse haben, tatsächlich sind aber die meisten Teratome median sitzende Gebilde. Auch die Tatsache, daß diese Teratome mehr die Unterkinngegend als den Hals einnehmen und stets bis zum Zungenbein reichen, deuten daraufhin, daß auch der Ductus thyreoglossus und nicht immer die Kiemenspalte als Invasionspforte in Frage kommt.

Die Lage der Halsteratome bedingt es, daß sie geburtshilflich selten zu schweren Komplikationen führen. Es kommt durch die Lokalisation des Tumors meistens zu Stirn-, selten zu Gesichtslagen. Die durch den Tumor bedingten Deflexionslagen werden von Küstner für günstig gehalten. Tritt trotz Vorhandenseins eines Tumors an der Vorderseite des Halses eines Neugeborenen die Flexion des Kopfes ein, so können durch den Tumor die auf der Vorderseite des Halss verlaufenden venae jugulares so stark komprimiert werden, daß der Blutabfluß aus dem Schädel erschwert bezw. verhindert wird. Die hieraus sich ergebenden Folgen sind eine mangelhafte Erregbarkeit der Medulla oblongata, so daß das Kind an Kohlensäureüberladung bald nach der Geburt stirbt. V. Winckel berichtet über einen solchen Fall.

Überhaupt ist die Prognose eines solchen Tumors für das Leben des Neugeborenen viel ungünstiger als für den Geburtsverlauf. Die Tumoren vermögen nicht nur die venae jugulares zu komprimieren, sondern es sind auch ausreichend Fälle beschrieben, wo es zu einer Kompression der Trachea, des Oesophagus oder beider kam. In welcher Richtung die Kompression der Trachea oder des Oesophagus sich auswirkt, ob dorsoventrale Abplattung oder seitliche Kompression, ist jeweils abhängig von der Lage und der Wachstumsrichtung des Tumors. Wir sehen also, daß das Leben eines Neugeborenen durch solche Tumoren stark gefährdet ist.

Was nun die Diagnose solcher Tumoren vor der Geburt anbetrifft, so ist sie meistens nicht zu stellen, es sei denn, sie sind so groß, daß sie einwandfrei zu palpieren sind. Sie können auch nach außen als Tumoren die Oberfläche des Uterus so verändern, daß diese Veränderung an den Bauchdecken festzustellen ist. Das oft als Begleiterscheinung solcher Tumoren festgestellte Hydramnion ist allein für die Diagnose ante partum nicht zu verwenden. Das Röntgenbild läßt uns begreiflicherweise, wie unser Fall zeigt, meistens im Stich. Sollte ein palpatorisch festgestellter Tumor röntgenologisch Schatten geben, so wäre das ein wichtiger Hinweis. Immerhin ist bei allen diesen Erwägungen die verhältnismäßige Seltenheit der kindlichen angeborenen Teratome zu bedenken.

Ist man sich über die Diagnose eines Teratoms völlig klar, so wird man für die Erledigung der Geburt jegliche Rücksicht auf das Kind hintanstellen, denn man wird vor der Geburt nur die größeren Teratome festellen können und diese zwingen zum Eingreifen. Die kleineren Teratome wird man meist erst post partum diagnostizieren.

In Anbetracht der Seltenheit der Teratome wird man bei der Tokostase zunächst alle anderen Möglichkeiten in Betracht ziehen müssen. Im Zweifelsfalle kann es nicht ausbleiben, daß vielleicht

auch einmal im Interesse des Kindes etwas mehr getan wird, als vielleicht im Interesse der Mutter zweckmäßig ist. So sehr man deshalb dafür eintreten muß, bei sicher vorher gestellter Diagnose eines großen Teratoms keine großen Operationen mehr im Interesse des Kindes zu machen, so sehr muß man doch erkennen, daß der gewissenhafte Geburtshelfer im Zweifelsfalle bisweilen keine leichte Entscheidung zu treffen hat.

Zusammenfassung:

Congenitale Halstumoren haben nicht nur wissenschaftliches Interesse, ein großer Teil von ihnen ist auch von außerordentlicher praktischer Bedeutung in der Geburtshilfe. Es handelt sich dabei fast ausnahmslos um größere Tumoren, denn die kleineren führen infolge der günstigen Lage kaum zu Geburtskomplikationen und öfter lassen sich diese dann (z. B. Myome, Angiome, usw.) post partum durch Operation entfernen. Ganz anders ist es mit den größeren Tumoren, die häufig allein aus räumlichen Gründen, insbesondere bei pathologischer Kindslage oder falscher Kopfeinstellung Schwierigkeiten machen. Je größer und härter die Tumoren, um so mehr Komplikationen. Dabei spielt die sonstige und allgemeine Gewebsart des Tumors kaum eine Rolle.

Dieser Arbeit liegt ein kindliches Halsteratom zu Grunde, das infolge seiner Größe zur Tokostase führte. Das Kind konnte durch Zange entbunden werden, starb jedoch infolge starken Druck des Tumors auf die Trachea und die Venae jugulares.

Zum Schlusse meiner Arbeit spreche ich Herrn Professor Dr. H. O. Neumann für die Überlassung des Falles und Herrn Geheimrat Professor Dr. E. Kehrer für die freundliche Übernahme des Correferates meinen besonderen Dank aus.

Literaturverzeichnis.

1. Aigner: Ein Fall von Struma congenita. Diss. München 1907.
2. Ahlfeld: Lehrbuch der Geburtshilfe.
3. Ahlfeld: Die Mißbildungen des Menschen.
4. Billig: Struma congenita. Diss. Heidelberg 1892.
5. Birnbaum: Klinik der Mißbildungen und congenitalen Erkrankungen des Foetus.
6. Brückmann: Ein Fall von Struma congenita permagna. Diss. Marburg 1920.
7. Burghagen: Ein Fall von Struma congenita. Diss. Berlin 1888.
8. Demme: Handbuch der Kinderkrankheiten 1878.
9. Dentler: Über congenitale Tumoren der Schilddrüse. Diss. München 1802.
10. Eulenberg: Anatomisch-pathologische Untersuchungen über die Schilddrüse. Archiv. d. Vereins für gemeinsame Arbeiten, Bd. 4, 1860.
11. Falk: Über kausale Genese der angeborenen Mißbildungen.
12. Feßler: Teratoide Geschwulst am Halse eines Neugeborenen, Virchow's Archiv f. pathol. Anatomie und Physiologie, Bd. 253, 1924.
13. Förster: Die Mißbildungen des Menschen.
14. Haim-Budweis: Ein cystisches Lympanginom des Halses als schweres Geburtshindernis. Zentrbl. f. Gynaekologie 1921, S. 1664.
15. Halban-Seitz: Bd. 7, II. Die regelwidrige Größe des Kindes und der kindlichen Mißbildungen in geburtshilflicher Beziehung.
16. Hierokles: Ein Fall von Tumor colli congenitus. Diss. Berlin 1868.
17. Hesselberg: Die menschliche Schilddrüse in der foetalen Periode und den ersten 6 Lebensmonaten. Frankfurter Zeitschr. f. Pathaologie, Bd. 5.
18. Jaschke-Pankow: Lehrbuch der Geburtshilfe.
19. Jiams-Frank: Eine schwere Geburt infolge eines cystischen Hygroms des Halses. Amerc. Journ. of obstetr. and Gynaekologie. Bd. 6, 1923, Ref. Berichte der Geburtsh. und Gynaekol. Bd. 3, 1924.
20. Kaulen: Über einen Fall von Ovarialteratom. Diss. Gießen 1914.
21. Kimura-Kunizo: Ein Teratom am Halse eines Neugeborenen, Diss. Gießen.
22. Koffer: Zentrbl. f. Gynaekologie, Nr. 45, S. 890, 1892.
23. Lieber: Zur Kasuistik der Struma congenita. Berlin Klin. Wochenschrift 1908, Seite 760.
24. Rabinowitsch: Steißtumoren als Geburtshindernis. Diss. Berlin 1913.
25. Schayer: Über Struma congenita.
26. Schwalbe: Morphologie der Mißbildungen. Bd. 1.
27. Schwalbe: Handbuch der Mißbildungen.
28. Seikel: Über kindliche Mißbildungen an der Universitäts-Frauenklinik Marburg, Diss. Marburg.
29. Spiegelberg: Würzburger Med. Zeitschr. Bd. 5, Seite 160.
30. Stöckel: Lehrbuch der Gynaekologie.
31. Virchow: Die krankhaften Geschwülste, Bd. 3, I.
32. Virchow: Handbuch der Pathologie und Therapie, Bd. 5.
33. Vonwiller: Über einige angeborene Teratome. Diss. Zürich, 1890.
34. von Winkel: Handbuch der Geburtshilfe.
35. von Winkel: Lehrbuch der Geburtshilfe.

Lebenslauf.

Am 15. März 1909 wurde ich, Wilhelm Nattkemper, als Sohn des Kaufmanns Karl Nattkemper und seiner Ehefrau Martha, geb. Best in Bochum-Stiepel geboren.

In meinem Heimatsort besuchte ich 4 Jahre die Volksschule. Ostern 1919 bestand ich die Aufnahmeprüfung am Realgymnasium zu Hattingen, an dem ich Ostern 1929 meine Reifeprüfung ablegte.

Vom S. S. 1929 an studierte ich an der Universität Göttingen Medizin, im Februar 1932 bestand ich hier die medizinische Vorprüfung.

Im S. S. u. W. S. 1932 studierte ich an der Medizinischen Akademie in Düsseldorf und im S. S. 1933 an der Universität Rostock. Im W. S. 1933 kam ich nach Marburg, wo ich am 14. Januar 1935 meine ärztliche Prüfung ablegte.

Als Medizinalpraktikant war ich dann an der Augusta-Krankenanstalt Bochum vom 1. Februar 1935 bis 1. Oktober 1935, davon die beiden letzten Monate auf der inneren Abteilung, die übrige Zeit auf der geburtshilflich-gynaekologischen Abteilung tätig. Ich kam dann für 2 Monate als Medizinal-praktikant an die Universitäts-Frauenklinik in Marburg und später wieder, vom 1. Dezember 1935 bis 31. Januar 1936, auf die innere Abteilung der Augusta-Krankenanstalt in Bochum.

Seit dem 1. Februar 1936 bin ich als Assistent auf der geburtshilflich-gynaekologischen Abteilung der Augusta-Krankenanstalt, wo ich auch jetzt noch tätig bin.

Meine akademischen Lehrer waren:

In Marburg die Herren Professoren und Dozenten:

Baur †, Boeminghaus, Brock, Eimer, Freudenberg, Göppert, Grüter, Hildebrand, Kehrer, Klapp, Kretschmer, Mauz, Naujocks, Neumann, Pfannenstiel, Ruete, Schwenkenbecher, Uffenorde, Versé.

In Rostock die Herren Professoren und Dozenten:

Brüning, Curschmann, Fischer, Ganter, Keeser, Meyer-Burgdorff, Nagell, Sarwey, Schröder, von Wasielewski.

In Düsseldorf die Herren Professoren und Dozenten:

Boden, Edens, Ellinger, Frey, Huebschmann, Hoesch, Magnus, Siegert.

In Göttingen die Herren Professoren und Dozenten:

Ehrenberg, Fuchs, Jensen, Kötz, Kühn. Pohl, Stadtmüller, Voit, von Wettstein, Windaus.